病 例 讨 论

兰州大学第一医院　安彩霞

简 要 病 史

- 患儿，女，7月，主因“反复皮疹、皮肤黏膜溃疡3月余，呼吸急促、咳嗽、腹泻、发热4天”收住。患儿于入院前3月无明显诱因出现颜面躯干部反复皮疹，偶尔四肢及手足心可累及，未引起家属重视，随之出现颈部皱褶处、腋窝、腹股沟及会阴部皮肤及粘膜糜烂、溃疡，经硼酸粉外敷及其他外用药物治疗后创面反反复复不易愈合，家属未带患儿进一步就诊。于入院前4天患儿出现呼吸急促、咳嗽、发热，体温波动在37-38℃之间，哭吵、纳差、大便稀薄，为进一步诊治就诊于我院，门诊以"湿疹、葡萄球菌烫伤样综合征、支气管肺炎、肠炎"收住入院。

体 格 检 查

❖ 入院查体：T 38℃，P 120次/分，R 35次/分，Bp 80/50mmHg，W 8.5Kg。神志清楚，精神欠佳，呼吸略急促，颜面部、躯干部及上肢可见散在红色斑丘疹，部分皮肤粗糙有脱皮，头发稀少，头面部皮疹较密集，鲜红色与暗红色同时存在，压之不退色，颈部皱褶处、右手背部及外阴部可见糜烂、溃疡面，似烫伤样，颈部皱褶处溃烂明显，有渗出，溃疡深浅不一。全身浅表淋巴结无肿大，双侧瞳孔等大等圆，对光反射灵敏，口唇红润，咽部无充血，双肺呼吸音粗，可闻及散在湿性啰音。心率120次/分，心律齐，心音有力，各瓣膜区未闻及杂音。腹软，肝脾肋下未触及，肠鸣音活跃。神经系统未查及异常。

皮 疹 特 点

常 规 检 查

- 血生化示：天冬氨酸氨基转移酶91U/L，丙氨酸氨基转移酶67U/L，肾功能正常，钠离子133.7mmol/L，乳酸脱氢酶426.2U/L，α-羟丁酸脱氢酶366U/L。
- 血常规示：白细胞20.6×10^9/L，中性粒细胞百分比64.5%，淋巴细胞百分比29.1%，红细胞3.44×10^{12}/L，血红蛋白89g/L，血小板271×10^9/L；CRP＞200mg/L 。
- 尿、粪常规正常

免 疫 功 能

- 免疫球蛋白IgM 2.75g/L 升高，免疫球蛋白IgG 11.2 g/L 正常，免疫球蛋白IgA 0.56 g/L 降低
- 补体正常
- T细胞亚群提示CD3+ 34.6%，CD3+CD4+ 11.2%，CD3+CD8+ 16.2%。

特 殊 病 原 体

- 乙肝三系统、丙肝抗体正常
- 艾滋抗体、梅毒抗体正常

病 原 学

- 皮肤溃烂处细菌涂片示：革兰氏阳性球菌
- 皮肤溃破处分泌物培养示：鲍曼不动杆菌、大肠埃希菌
- 痰细菌涂片提示少量G+球菌，少见G-杆菌。
- 痰培养示草绿色链球菌
- 痰真菌培养示白假丝酵母菌
- 痰涂片抗酸染色未查到抗酸杆菌
- 连续三次血培养阴性

影 像 学 检 查

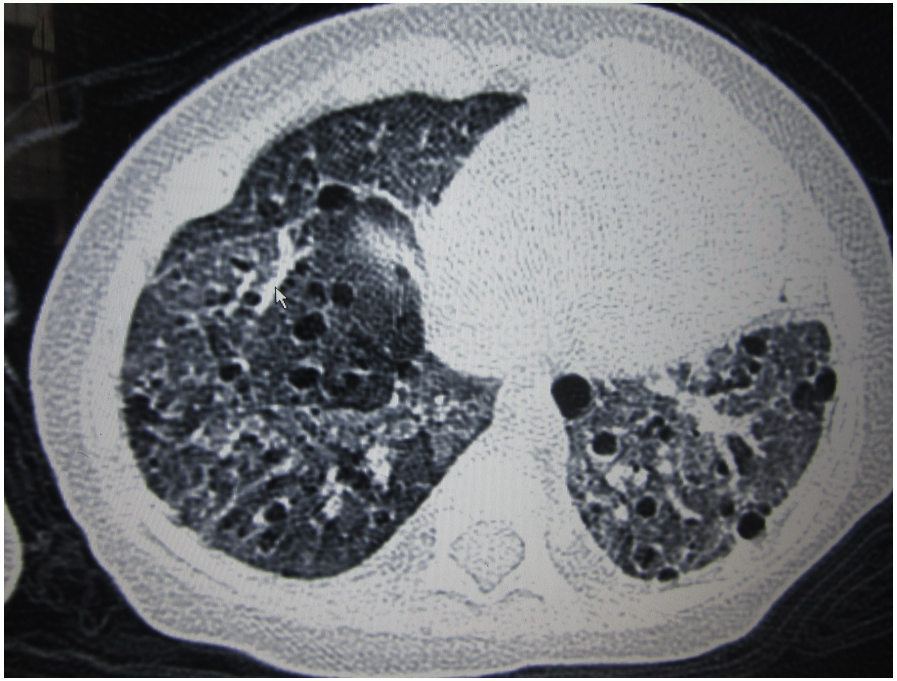

胸部X线：双侧肺野密度不均匀增高蜂窝样改变

胸腹部CT：双肺弥漫性磨玻璃影并多发肺气囊，纵膈淋巴结增大，左侧胸膜增厚；肝脏多发类圆形低密度影

个 人 史 及 家 族 史

- 患儿生后既有湿疹病史，经对症治疗后病情反复，否认肝炎、结核传染病史，否认外伤及手术史，否认输血史
- 患儿父母及两个姐姐均体检

初 步 诊 断

- 葡萄球菌烫伤样皮肤综合征？
- 湿疹
- 肺炎（金黄色葡萄球肺炎？真菌性肺炎？）
- 肠炎

治 疗

- 抗感染：先后给予头孢类抗生素（头孢美唑、头孢他啶、罗氏芬）及青霉素族抗生素（阿莫西林克拉维酸钾、苯唑青霉素）治疗，效果欠佳，患儿体温一直波动于38.5℃左右，肺部啰音吸收不满意。
- 根据痰培养及皮肤溃疡面渗出物涂片结果改用万古霉素、复方新诺明、氟康唑等抗感染
- 丙种球蛋白、血浆等支持对症治疗
- 硼酸粉外用

治 疗 后 情 况

❖ 患儿咳嗽及肺部湿性啰音减少，但发热及皮疹、皮肤皱着处溃破等均无明显改善。

骨 髓 涂 片

❖ 骨髓检查示：骨髓增生活跃，粒：红=2.98：1；粒系中幼粒及杆状核比例偏高，部分粒细胞可见空泡改变及颗粒增粗现象；成熟红细胞大小基本一致，填充尚可；血小板成簇分布；骨髓铁染色：细胞内铁11%，细胞外铁（-），意见：1、考虑感染；2、缺铁性贫血。

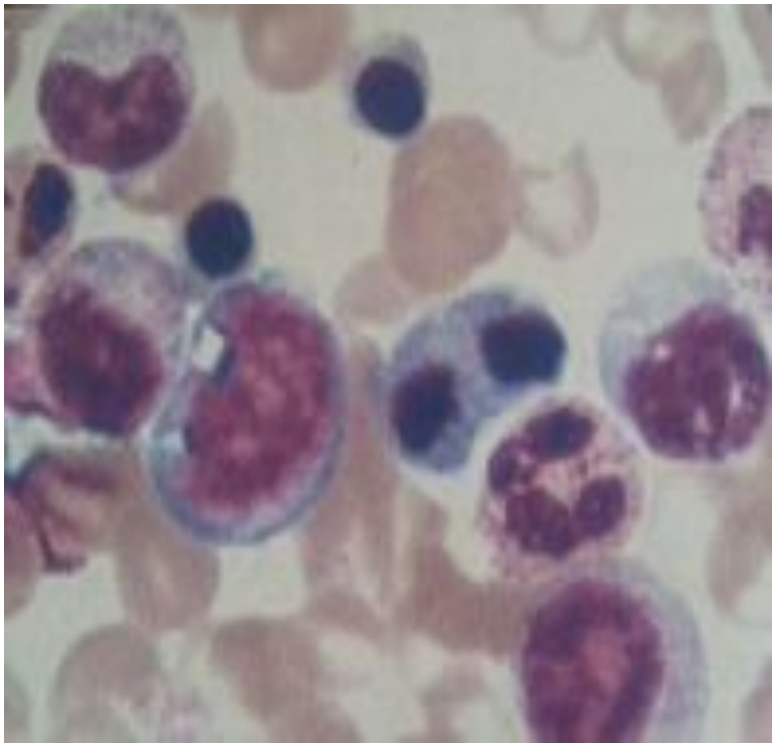

皮 肤 印 片

- 皮肤印片中见大量单个组织细胞及少量成团分布的组织细胞，其外形不规整，类圆或梭形，胞浆丰富，灰蓝色，可见少量颗粒，胞核类圆，核染色质粗颗粒网状。

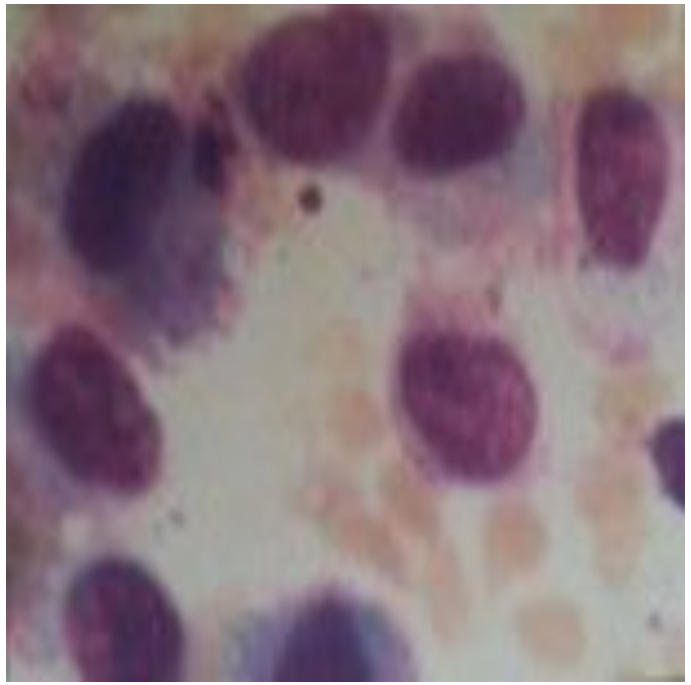

确 认 诊 断 及 转 归

- 经皮肤印片检查见大量组织细胞而进一步确诊为勒-雪氏病。
- 向家属告知本病的预后，家属放弃治疗自动出院。

概 述

❖ 勒-雪氏病是朗格汉斯细胞组织细胞增生症的一种，属于单核-巨噬细胞系统疾病，多见于2 岁以下婴幼儿，无遗传性，本病病变广泛， 病情轻重不一， 以皮肤、内脏、肺和骨髓等脏器浸润为主，主要临床表现有发热，皮疹，肝、脾、淋巴结肿大，呼吸道症状，贫血及营养不良等。

概　述

儿童朗格汉斯细胞组织细胞增生症是一种反应性非肿瘤性增殖性疾病，临床表现多样，病变可累及全身各器官，呈一组异质性疾病，一般本病分为三型：

- ①急性播散性多系统型 即勒－雪氏病
- ②慢性进展性多灶型 即韩雪柯氏病
- ③良性局限型 骨嗜酸性肉芽肿

以上三型之间可以转化而出现中间型和单一器官受累的特殊类型，混合型或难分型。

病 理 改 变

❖ 基本病理变化是网状内皮细胞异常增生，全身各器官均可受累。但以骨组织、肝脾淋巴结、骨髓等网状内皮系统最为常见。其他如肺、皮肤、垂体、肾脏、胃肠道、眼、脑神经及女性生殖器等亦可出现病损。

诊 断

- 根据病史、全身症状、局部表现及影像学检查可初步作出诊断， 有些病例需手术检查后才获得证实，确诊靠活组织检查，依据病理学检查结果。
- 临床表现有特征性皮疹，溃疡，病情进展迅速且伴多脏器功能衰竭
- 病理检查则是诊断本病的最可靠证据。皮疹印片因其阳性率较高 (67 . 7%)，操作简单、痛苦小等因素也是确诊伴有皮疹的勒-雪氏病患儿的一种重要手段。

诊　断

- 本例婴儿皮疹典型，表现为颜面部、躯干部及上肢散在红色斑丘疹，脱痂后有白斑，颈部皱褶处、右手背部及外阴部可见糜烂、溃疡面，似烫伤样。
- 胸片提示双侧肺野密度不均匀增高蜂窝样改变；
- 胸腹部CT提示：双肺弥漫性磨玻璃影并多发肺气囊，纵膈淋巴结增大；肝脏多发类圆形低密度影。
- 骨髓检查示：1、考虑感染；2、缺铁性贫血。皮肤印片检查见大量组织细胞，勒-雪氏病诊断明确。

鉴 别 诊 断

- 本例婴儿发热、皮疹、呼吸急促、咳嗽、腹泻等症状明显，需与湿疹、葡萄球菌烫伤样综合征、支气管肺炎、粟粒性肺结核、肠炎等疾病鉴别。
- 胸部影像学检查结果及痰真菌培养提示白假丝酵母菌，需与真菌性肺炎鉴别。
- 肝功能异常和肝脏CT表现需与肝脓肿鉴别。

治 疗

- 治疗方法主要以化疗为主，但预后差，死亡率高。
- 积极控制感染、必要的对症、支持治疗也是治疗成功的关键。特别是肺内感染常是致死的原因，而且感染能刺激组织细胞增生而加重原有病变。

预　后

❖ 勒-雪氏病预后与发病年龄、脏器受累数、脏器的功能受损程度及诊治是否及时有关，小于2岁者病变进展很快，如无有效治疗常在数周或数月内由于内脏损害、严重贫血和全血细胞减少，并发感染或出血而死亡。

经 验 总 结

- 目前对该病发明原因及机制尚不明确，临床上极少遇见，病情进展快，易被忽视或误诊，且治疗困难，病死率高，应引起临床及血液检验者的高度重视。
- 临床上应多观察多思考，出现发热、皮疹、呼吸道症状、腹泻等多系统症状表现，尤其是出现多形性皮疹者，要考虑勒-雪氏病的可能，尽早行组织病理检查及多次皮疹印片确诊，做到早期诊断，及时恰当治疗，对改善预后有帮助。

Thank You!